



RIMAG



2023

务实创新

至诚至简

服务至上

引领 · 一脉运营期刊  
10月刊


专注影像 · 守护健康

RIMAG Operation  
Magazine

2023 RIMAG Operation Management Center  
Journal - **October**

# 序言

## PREFACE



工作三十余年，大部分时间在所谓体制内即公立医院医学影像部门工作，由普放到接触磁共振、CT。机缘巧合当了科主任，管理科室自身没经验，延续着以前的工作模式：日常的思维就是把科室本职工作做好，减少误诊、漏诊，平日加强纪律就算完成管理工作。至于科室工作量、收入多少主要是统计数字记录下来，月底再核算成本就算完成工作，接下来就是等着医院发工资、绩效（原来叫奖金）。按八十年代的美国医学影像科主任三种分类：技术型、管理型、技术管理混合型。虽然自身学历、职称、技术水平等不高，但是勉强归类为技术型！中国国情和外国不一样，外国技术型主任会有专门的管理秘书负责日常管理；管理型主任为当班影像医师全方位服务，处理一切事务。但是，在中国公立医院的科室，特别是在二级以下基层医院，会存在或多或少的矛盾和问题，科室主任无权处理体制内人员的晋级、待遇、工作安排，没有矛盾的处理决策权等，管理仅仅局限在带着科室人员日复一日重复着同一工作，一些有利于发展的机会和资源只有主任和少数高年职人员享受。以经济发展为主的新历史时期，当运营成本成为必须关注的事情的时候，医院也在开始讲成本运营：要开源增收、节流！如何运营？绝大部分科主任一片茫然，甚至产生抵触情绪。医院请来所谓的运营专家，临时讲讲课，蜻蜓点水，中层无心也无意愿去认真听，结果就是，没少费劲，毫无成效！哥还是原来的哥、主任还是原来的主任！

在2016年的春天，医院迎来一次发展机遇，我们影像科也有幸接触到了一脉阳光医学影像诊断，开始筹办聊城一脉阳光医学影像诊断中心。也就是这个时候开始，在我们医院和一脉高层领导的安排下，我们开始接触到国内医学影像界、管理运营界翘楚；开始接触科室运营、科室管理等系列高级培训。盘古班的管理运营系列课程，学习经历历历在目，如果有人问我学到了什么？我会哑然，不知道从哪里说起，但是，实际工作中，遇到问题，不会再像以前一样，找不到如何处理的方法和手段，特别是如何运营一个科室上，个人能力更是得到极大地提高。这就是我们运营培训得到的最大心得。半瓶子醋也敢晃荡，利用学到的知识也能在医院其他专业的运营动员会上讲科室运营，完全得益于融入一脉阳光大家庭。

走进临床：就像徐克院长所说，国外提出影像服务临床走进临床到一脉开创的提出影像引领临床的理念，是影像理念的再升华。在我们二甲复审时，针对医疗质量的控制，我们发现一个问题：有时候患者进入到设备里，马上准备检查时，病人出现不适或者抵触，不配合检查，极大的影响工作效率。就这个问题，我们曾经提出科室质控需要前移，就是要把影像检查的准备、心理工作等做在检查前：和分管的主治大夫沟通，让临床医师充分理解每项检查影像中心所需要的查前准备；和患者，特别是强化或特殊检查的患者提前沟通，让患者理解并消除顾虑。这也只是做到了服务临床。通过一脉平台，特别是我们其他中心运营产品的推广，我们聊城一脉阳光医学影像中心也得到集团专家队伍的业务指导。比如癫痫病磁共振的检查序列复制，我们积极向临床介绍推广后，让临床，特别是神经科、小儿科大夫也知道了癫痫病灶的查找原来还有磁共振这样序列的检查，通过磁共振检查让他们在癫痫病的诊断、治疗上获得了客观的影像学支持，也极大地提高了他们对癫痫病的认知。这是不是就是走进临床呢？

引领临床：新冠疫情结束，作为定点医院被束缚了几乎三年时间的综合业务，需要积极开展各项工作。和其他服务同地域人群的医院相比，我们很多业务、能力几乎止步了三年。在一脉平台的支持下，我们聊城一脉的医学影像经受住了考验，完成了疫情防控任务，也积极储备了一些带动临床业务能力和发展的技术，这些技术应用到临床，促进了临床的诊治水平。比如，磁共振强化的高分辨率头颈部血管成像，我们迅速应用到临床，临床医师对血管斑块的认识更加深入，也给他们临床用药和治疗带来信心，拓展了临床病源。临床科室开始积极联系影像中心，主动要求影像检查与他们联合进行学术方面的研究。这是不是引领了临床发展呢？

运营临床：DRG 收费的试行，为了减少单病种的成本核算，我们医学影像受到很大的冲击，在控制药占比后，就是控制大型设备检查频率。比如，单纯阑尾炎，原来常规胸部CT、下腹部CT平扫。有可能仅检查胸部平片和腹部超声，甚至胸部平片、超声也不做。引领、促进临床也需要运营临床，运营临床的目的也是提高我们影像水平和业务高位运行的必要手段。如何运营临床，减少DRG带给影像科室的冲击？是科室面临的问题。新环境里如何做好科室运营？也是作为影像中心主任必须解决的问题，尤其是我们依托型的大型中心。既要服务好医院，还需要年度业务指标逐年提高；既要积极开展新技术服务于临床，拓展科室业务范围，也要积极运营临床，让新技术产生效益。目前，感觉提高中心主任运营综合能力、增强中心全员运营意识是非常紧迫的任务。

好雨知时节，我们中心派出去几位骨干人员，参加了最近的几次培训，都是和运营相关，从成本的控制，到沙盘练兵，又学到不少实用性的东西。很希望有机会再参加一脉的运营培训，也有准备把运营的概念灌输到中心成员，让大家都参与运营科室的工作中来，俗话说不当家不知柴米油盐，只有大家的运营能力共同得到提高，理解了运营工作的重要性，才能理解运营的必要性，才可能调动大家运营的积极性。当这些因素得到落实和改善，医院内部的运营也就逐渐成熟，中心业绩就会逐步提高，一脉阳光医学影像的区域竞争力就会提升。

加强中心运营理论的学习，提升运营管理能力，开展新的社会化运营将是聊城一脉阳光医学影像中心未来的工作重点。

聊城一脉阳光医学影像诊断中心  
主任 刘跃琛

# 目录

## CONTENTS

### 新闻稿件

**郴州** 我院与火箭军总医院陈新教授举办远程影像疑难病例讨论会

卢凯霞

**抚州** 磁共振波谱技术培训

包云霞

**吉水** 以影像为“桥”，开启学术的海洋

黄珍

**金溪** 交相辉“影” || 影像专家与骨伤科医师的同道求索

李俊

**黎川** 影像专科联盟：走进黎川县人民医院系列活动第 16 期

徐佩

**南城** 精准诊断，同心协力  
南城县中医院影像动态

李俊

**新余** 普及影像检查，规范临床诊治  
一脉阳光“影像+临床”之新余中医院骨科疾病专题学术会议

易秋艳

**新余** “医路先锋，健康有我”  
市人民医院影像中心《业务讲堂之请进口腔科》活动报道

易秋艳

### 综合类

**东乡** 火暖心！守护新生命 行动暖人心

王仙

**抚州** 风雨来袭·我自如舟

包云霞

**西咸** 移动车载 CT 下基层 服务百姓零距离

陈静

**西咸** 西咸影像中心消防演练

陈静

### 技术类

**郴州** 右心声学造影 小气泡大学问

何智文

**东乡** 新技术突破 磁共振全脊柱拼接成像技术

王仙

**西咸** DWI（高 b 值）在前列腺病变的应用

张瑜

**西咸** 左肩关节冠状位显示为右关节

张瑜

## 我院与火箭军总医院陈新教授 举办远程影像疑难病例讨论会

郴州一脉阳光医学影像诊断中心 卢凯霞

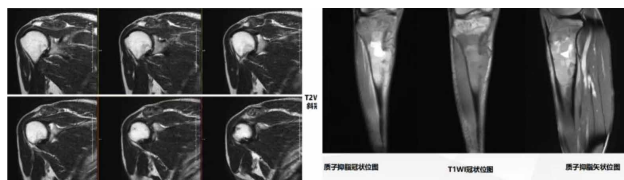
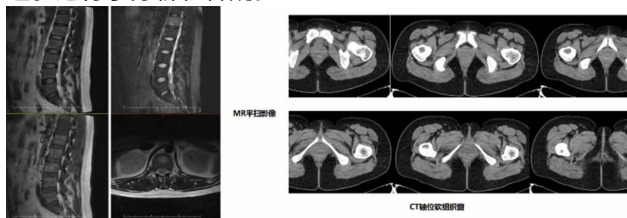
**一场跨越千里之约！  
一次思想上的碰撞！**

疑难病例讨论是医生诊疗过程中非常重要的环节，通过对疑难病例深入分析和讨论，可以提高医生的诊断和治疗水平，为患者的病情明确和治疗康复做出更大的贡献。9月20日我院医学影像科通过一场跨越千里之约，邀请中国火箭军总医院影像科陈新教授进行了一次别开生面的远程影像疑难病例讨论会。

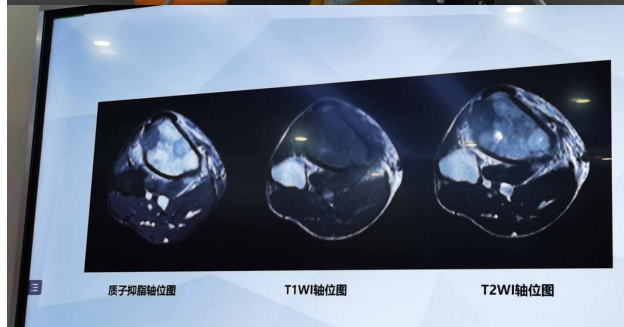


骨肌影像是医学影像的一个难点，也是我们需要强化的技能。本次疑难病例讨论会主要对我院及郴州市兄弟医院在骨肌系统遇到的一些疑难病例进行了讨论。

会议由影像中心主任李卫国主持，影像科主治医师李小平、邓威、曹慧倩及唐培耀医师对病例做出了详细介绍，并提出了疑难点，陈新教授通过远程查阅CT和磁共振、DR片，仔细分析影像特征，询问临床资料，与线下医生共同围绕病例展开了深入的交流与讨论，确定了疾病诊断方向以及需要进一步完善的检查项目，陈教授还结合自身经验进行了分析和答疑。



我院医学影像科拥有一流的大型影像设备和医学影像人才队伍，科室在郴州市内最早实现云胶片和云远程诊断服务，科室配置有现代化的远程影像会诊中心，与北京协和、上海华西等国内知名大医院建立影像医联体，可足不出户实现远程影像诊断和会诊。



通过此次病例讨论，拓宽了我院医学影像科医生在诊断过程中的难点和盲点，提高了参会医生相关专业知识的理论水平，也为临床解决了很多问题。今后我们将继续以多种形式组织开展疑难病例讨论活动，从而提升影像医生的诊断水平，更好地服务临床，服务患者。

## 抚州中心 磁共振波谱技术培训

抚州第一人民医院一脉阳光医学影像中心 包云霞

**参与人员：**抚州中心影像科技师

**主培训人：**肖朝阳

**地点：**抚州中心

**时间：**2023年9月7日

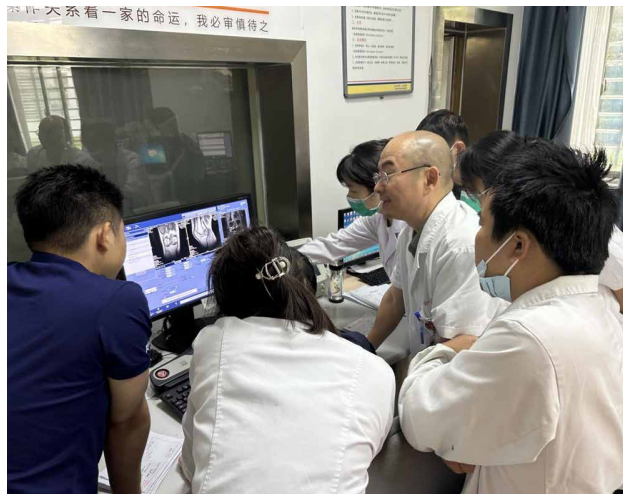

抚州中心迎来了培训中心的肖朝阳与陈杰尧两位老师，对中心进行磁共振波谱的技术支持。

上午，两位老师与抚州中心技师长陈耀华主任一同在磁共振二号机房进行实操演示，科室的技术人员也都前来学习，两位老师在实操演示前，首先对科室技师之前做过的部分波谱病例存在的相关疑惑进行答疑，包括在不同切面上定位框的调整以及在操作中饱和带的放置，以及如何调整参数使检查图像更优质等，一一进行了讨论解答。

下午，两位老师先是前往磁共振一号机房，为老师们解决日常工作中遇到不同检查时出现的情况进行相对应序列的调整以及答疑解惑，这种实操培训，广受技师老师们的欢迎。实操培训结束后，肖朝阳老师在影像科的二楼远程会议室进行了理论培训，内容主要围绕波谱扫描的后处理以及临床应用。

上午的实操演练与下午的理论结合。给科室老师带来了非常深刻的影响，两位老师的到来也为科室老师解答了很多日常工作中遇到的图像问题以及操作问题。

抚州中心非常感谢培训中心肖朝阳与陈杰尧两位老师前来进行技术支持，同时也期待后续能有更多机会和集团进行技术交流！！



## 以影像为“桥” 开启学术的海洋

吉水中医院一脉阳光医学影像中心 黄珍

一脉阳光吉水中医院影像中心临床学术交流

参会人员：吉水中医院全院

主讲人：吉水中心赵世辰医师

时间：2023年9月14日 15:30—16:30

春种一粒粟，秋收万颗子。一脉阳光吉水中心在行动。

为践行“影像走进临床、引领临床、服务临床”的运营理念，2023年9月14日下午影像科王小平主任和赵世辰医师走进全院临床，授课内容《眼外伤影像诊断》。



科室赵医生外出学习回来针对《眼外伤影像诊断》进行分享，在急性外伤的情况下，眼球的临床检查会有困难，因为存在眶周软组织肿胀和其他相关损伤，还有因为患者无反应、精神状态的改变、镇静的作用，所以患者的配合受限。在这些因素的影像下，影像检查评价损伤范围是必要的。首先鉴别眼球损伤的是影像科医生，所以掌握各种眼损及影像表现，对准确诊断来指导恰当的治疗是关键，赵医生从眼球解剖、眼眶骨折诊断、前房损伤等各种眼外伤类型及影像表现，诊断方法和潜在相似病变讲解，最后结合了大量的病例跟大家分享学习。



会议结束后，医务科周院长对赵医师的学术分享表达了感谢与赞赏，希望今后能够多开展此类学术分享会议，让进修期间学到的知识学以致用，多交流多分享，相互学习、相互进步，影像科王主任表示临床医生离不开影像的诊断，影像诊断的提升离不开临床的大力支持，只有影像跟临床科室紧密联系，开展有效的临床交流才能越来越好，以后我们会积极筹备符合临床需求的临床交流活动，多与临床科室交流，共同进步！



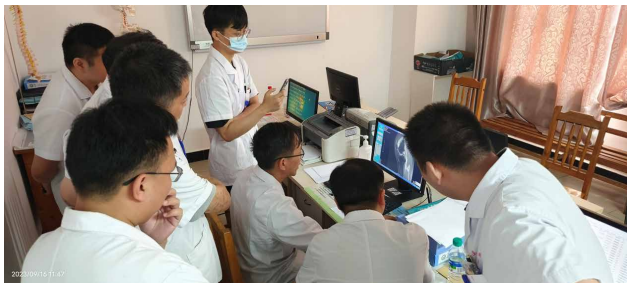## 交相辉“影” 影像专家与骨伤科医师的同道求索

抚州金溪县中医院一脉阳光医学影像中心 李俊

2023年9月16日上午11点，一脉阳光专科联盟导师曾炳亮走进骨伤科，与科内医生共同探讨并成功解读了四种类型疑难影像片子，为患者的精确诊断提供了重要帮助。



在骨伤科医生详细介绍了患者的病情和影像学资料后，一脉阳光专科联盟导师曾炳亮对片子进行了深入研究。凭借丰富的专业知识和实践经验，曾导师发现患者的骨头存在异常病变，并对病变性质进行了准确判断。经过共同讨论，骨伤科医生和一脉阳光专科联盟导师曾炳亮达成共识，认为患者需要进行进一步的病理检查以明确诊断。



在一脉阳光专科联盟导师曾炳亮的指导下，骨伤科医生顺利完成了病理检查，并确定了患者的具体病情。根据检查结果，医生为患者制定了个性化治疗方案，旨在消除疼痛、控制病情并防止复发。患者对医生的精准诊断和治疗方案表示高度满意，并感激影像专家和骨伤科医生的专业技术和团队协作精神。



在走访过程中，专家发现该医院骨伤科在诊疗技术方面仍有提升空间。例如，在影像学诊断方面，专家快速引进更加先进的3.0 MR影像设备，提高诊断的精准度和效率；在治疗方案制定方面，曾炳亮导师提倡开展多学科联合诊疗模式，以便为患者提供个性化的治疗方案。

总结此次走访，一脉阳光专科联盟导师曾炳亮的建议对于推动骨伤科的发展具有积极的指导意义。曾导师强调，骨伤科医生应不断提升自身专业技能，关注学科发展动态，以适应骨伤疾病诊疗的新需求。同时也指出，骨伤科与其他学科之间的交流与合作对于提高诊疗水平具有重要意义。相信在各方共同努力下，骨伤科诊疗水平将不断提升，为患者带来更好的诊疗体验。

## 影像专科联盟： 走进黎川县人民医院系列活动第 16 期

黎川一脉阳光医学影像中心 徐佩

参会科室：内一科、感染科

主讲人：丁爱民主任

主题：《腹部肝胆占位病变的 MR 诊断》

时间：2023 年 9 月 1 日 15:30 - 17:00


九月伊始，抚州市第一人民医院放射科主任丁爱民教授应邀前往黎川县人民医院进行了一场精彩的授课，题目是《腹部肝胆占位病变的 MR 诊断》。本次授课旨在提高影像中心医生的业务水平和诊断能力，学习提高影像技术和经验。



在授课中，丁爱民教授以丰富的病例为例，详细讲解了腹部肝胆占位病变的 MR 诊断原理、方法和注意事项，重点介绍了上腹部 MR 检查、肝脏疾病的 MR 检查、MR 水成像在胆道病变的应用、胆囊疾病等。他指出，MR 技术可以提供肝胆占位病变的定性和定量信息，有助于判断病变的性质、程度和范围，为临床治疗提供重要依据。他还强调了 MR 技术在肝胆占位病变中的优势和局限，以及如何避免和解决常见的影像伪影和误诊问题。



丁爱民教授的授课深入浅出，通俗易懂，引起了现场医生的浓厚兴趣。他还与现场的医生进行了互动交流，解答了他们在工作中遇到的问题和困惑。他还鼓励影像中心医生多学习、多实践、多创新，不断提高自己的专业水平和服务质量。





本次授课受到了影像中心医生的一致好评，他们表示受益匪浅，对腹部肝胆占位病变的 MR 诊断有了更深入的理解和掌握，也对自己的专业水平有了更高的要求。他们希望今后能有更多这样的学习交流互动，以提升影像中心的整体水平和服务质量。

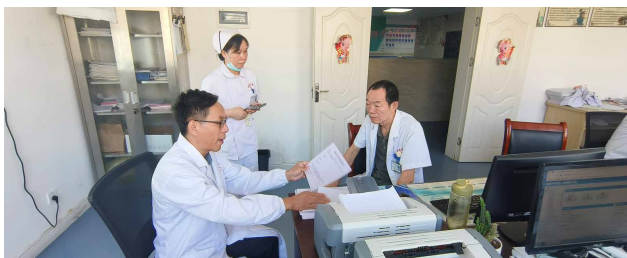

## 精准诊断，同心协力 南城县中医院影像动态

2023年9月17日，为了进一步提升以患者为中心，践行“影像走进临床、引领临床、服务临床”的运营理念。影像科专家与骨伤科医生携手合作，共同提高技术诊断水平。一脉阳光联盟导师曾炳亮积极走进骨伤科，与医生们进行了深入的交流与研讨。



在交流过程中，一脉阳光联盟导师曾炳亮详细了解了骨伤科医生在日常工作中遇到的问题和需求。骨伤科医生提出，准确、及时的影像学诊断对于他们制定治疗方案和评估治疗效果至关重要。但是，由于医学影像技术的复杂性和专业性，他们希望得到更多有关影像学技术的培训和支持。



抚州南城县中医院一脉阳光医学影像中心 李俊

针对这一需求，曾导师表示将加强对骨伤科医生的培训和支持，包括定期举办影像学技术研讨会、提供专业培训课程、共同参与病例讨论等。这些举措将帮助骨伤科医生更好地理解和应用影像学技术，提高诊断和治疗水平。

此外，南城县中医院副院长陈冬耕兼骨伤科主任还提出，他们需要更全面、更详细的影像学检查和诊断信息。曾导师表示，不仅拉近了影像科与骨伤科之间的距离，也推动了医学影像技术在骨伤科的应用与发展。后续将加强与骨伤科的合作，共同制定更完善的影像学诊断标准和技术操作水平，以满足医生们的需求。

接着上午在骨伤科交流期间获取信息，下午立马科室内部举行了一场重要的质控暨管理会议，旨在加强内部质量控制，提高影像学诊断的准确性和可靠性。同时，为进一步确保患者得到高质量的医疗服务，影像科还进行了一场全面的诊断考核。



这次诊断考核不仅提高了医生的诊断能力，还为医生们提供了一个互相学习的平台，使他们在诊断技巧和方法上得到了共同进步。参加考核的医生纷纷表示，这次诊断考核不仅是一次挑战，也是一次难得的学习机会。通过影像科质控会议和诊断考核的开展，将有助于提高医院的医疗质量和服务水平。未来，影像科将继续加强内部质量控制，不断优化服务流程，以确保患者能够得到更加准确、可靠的影像学诊断服务。



## 普及影像检查，规范临床诊治 一脉阳光“影像+临床”之新余中医院骨科疾病专题学术会议

新余一脉阳光医学影像诊断中心 易秋艳

在这个丹桂飘香，迎中秋之际，新余市中医院在9月28日下午迎来了一场由一脉阳光主办的“影像+临床”骨科疾病专题学术讲座会议，会议邀请了南昌大学第二附属医院医学影像中心袁爱梅主任医师莅临指导，新余市中医院副院长丁根华出席会议并致辞，骨科中心江平主任，影像中心刘小斌主任出席本场会议。



会议开始由袁爱梅主任以图文并茂的形式围绕《脊柱感染影像及鉴别诊断》为主题，结合脊柱感染疾病的特点、病变类型、影像诊断、临床症状、病理分析及后续治疗方案进行淋漓尽致的分析讲解，并提出了骨科疾病在CT重建、MR增强检查技术上对疾病诊断具有极其重要的作用和意义。



会中，影像中心与骨科中心就日常诊断疑难案例进行讨论和案例分析，由袁爱梅主任进行案例点评与指导。现场气氛高涨，袁爱梅主任专业、细致的点评获得了与会人员的高度认可与热烈的掌声。



本次会议圆满完成，不仅提高了大家对脊柱感染影像及鉴别诊断的能力、深入了解了CT结合MR检查可以为疾病提供更加精准的诊断，也为“影像走进临床、引领临床、服务临床”起到了积极的推动作用。相信在影像中心与骨科中心的紧密合作下，双方的诊断水平将得到进一步提升，共同促进医疗服务技术水平发展。

## “医路先锋，健康有我”

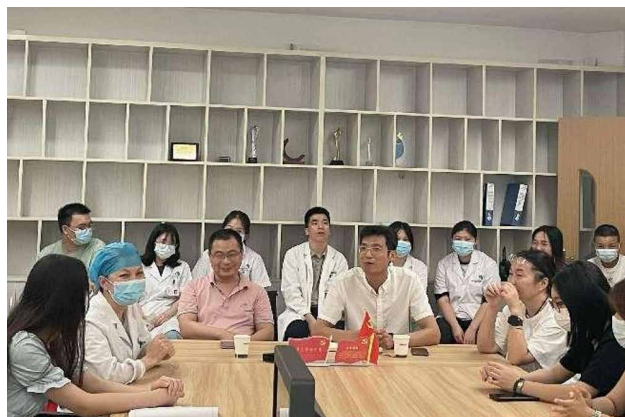### ——市人民医院影像中心《业务讲堂之请进口腔科》活动报道

新余一脉阳光医学影像诊断中心 易秋艳

在这秋高气爽的九月，相继迎来了新余影像中心与口腔科举办的临床学术交流会议。9月6日下午，影像中心邀请到口腔科方利达医生以《颞下颌关节紊乱》为主题开启了学术交流会议，影像中心阮主任，口腔科李主任出席了本场会议。



会中，方利达医生就“颞下颌关节解剖、关节紊乱病及其治疗策略”等进行了详细的介绍，并通过诸多不同的影像案例，形象生动地讲解了TMD临床分类分型、临床特征、治疗要点，就患者不同的临床诊断应开具何种影像检查做出具体分析，也提出了现阶段对影像扫描技术的相关需求。现场讨论气氛热烈，与会人员纷纷参与其中，对口腔科的相关疑问进行了答疑解惑，让口腔科对颞下颌关节紊乱病变的影像检查方法及扫描要点有了更为深入的了解。



会后，双方科室进行探讨与分享：提出日常的常规影像学检查对与鉴别颞颌关节盘有无穿孔存在一定的困难，双方表示后期将共同探索通过颞颌关节镜造影技术为鉴别有无穿孔做进一步明确诊断。

颞下颌关节紊乱病在临床及为常见，影像科规范的扫描技术及诊断，为临床诊治带来了极大的帮助。今后，影像中心与口腔科将持续加强互动交流，积极探索医疗科研合作发展新领域，为临床医生、患者提供更有利的帮助。

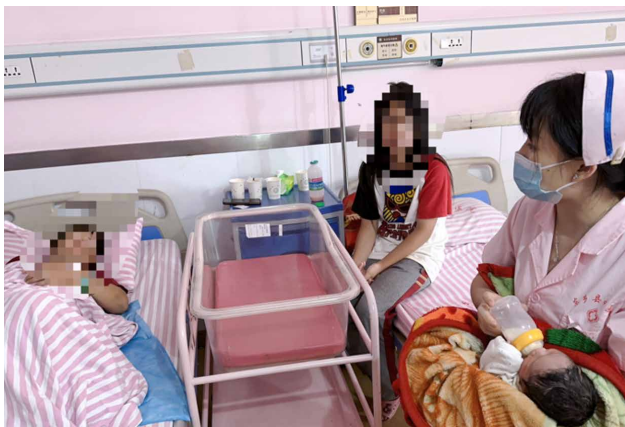## 暖心！守护新生命 行动暖人心

在东乡区中医院妇产科，大家满怀期待迎接每一位天使的降临，见证了一个又一个家庭的美满。生命的孕育无声，成长的过程无形，因为这里蕴藏着一种无言伟大的爱，一种无形的用心呵护！

8月1日晚9点左右，中医院妇产科收治了一名预产期不详但宫口开全的孕妇，情况紧急，经过医生护士的全力接生，宝宝顺利地出生了，第二天，护士长丁姗梅带领全体护士查房时，了解到患者从昨晚一直都没有家属给予奶粉喂养且只有一个12岁的家属在旁，俗话说医者父母心，随即丁姗梅护士长则自掏腰包，去母婴店给产妇购买了一些奶粉、奶瓶、尿片等生活用品并做好母乳喂养的宣教。



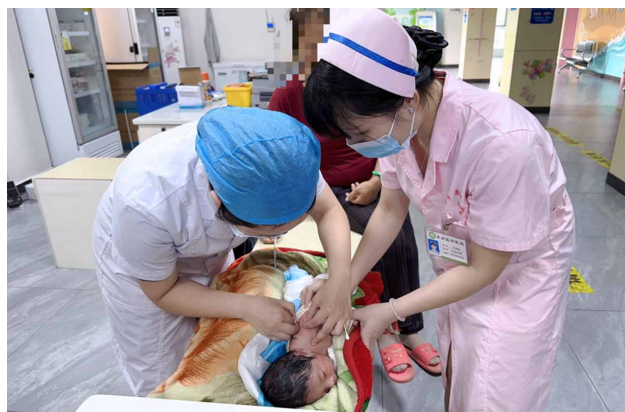亲身示范着如何冲泡奶粉，交代注意事项等，而后又考虑到产妇不便行动便抱着婴儿陪同产妇一起前往预防接种科为新生儿接种了乙肝疫苗、卡介苗。



抚州东乡县中医院一脉阳光医学影像中心 王仙

产妇连连感谢，说着“你们不是家人胜似家人，你们的细心，暖心，有你们在，我很放心把我自己和宝贝交给你们。”

护理人文关怀的落实，不只是简单的打针、发药、执行医嘱，而是要把患者当成家人一样来照护。“三分治疗，七分护理”体现了护理工作的重要性，“于细微处见真情”，细致的护理工作体现了护理专业的价值。“用心服务、用情呵护”，对病人的身心健康起到了积极的促进作用。



“为伊消得人憔悴，衣带渐宽终不悔”是为爱执着的境界，是这些默默无闻的护理人员投入工作的身影。为拯救迎接生命，我们选择了“以病人为中的护理工作，让护理理念“用心服务、用情呵护”，让“以人为本专业服务，优质护理构建优秀护理团队”的护理愿景深入人心，让爱心永恒，让我们用爱心献给我们的患者。



# 抚州中心 风雨来袭·我自如舟

抚州第一人民医院一脉阳光医学影像中心 包云霞

**2023年8月31日凌晨4:00; @周敏华, CT1 机房故障, 重启无用;**

**2023年9月1日早8:00; @周敏华, CT2 机架故障, 病人无法检查;**

**2023年9月2日早8:00; @周敏华, CT2 屏幕黑屏, 机架无法使用, 无法扫描;**

**2023年9月2日下午5:00; @周敏华, CT3 无法扫描, 重启无用;**

经到场工程师检修反馈, 三台 CT 设备 CT1、CT3 为球管问题, 需维修更换球管, CT2 为设备主机损坏导致机架无法工作, 三台 CT 要恢复正常使用, 均需外调配件进行更换。

当第一条群 @ 出现, 科室老师从容联系一脉盛和工程师与联影工程师分析问题以求解决, 运营人员配合机房老师对病人进行分流;

第二条群 @ 出现时, 科室老师在联系盛和工程师的同时查看原因维修的同时与登记室老师、体检值班老师、运营人员相互配合, 对病人进行分流并做好解释工作;

第三条群 @ 猝不及防的出现, 抚州中心运营经理周敏华马上联系一脉盛和刘芳照总安排工程师紧急处理, 视频连线查看原因的同时, 工程师迅速从南昌赶来抚州进行处理;

第四条群 @ 的出现, 成为骆驼身上的最后一根稻草, 此时抚州中心常用 CT 设备全部处于待维修状态, 登记窗口外、候诊室厅内、急诊 ICU 处等待的患者都一遍遍的询问什么时候能修好? 紧急处理预案呢? 技师长陈耀华主任一遍遍打电话寻找工程师的帮助, 一脉盛和芳照总在安排工程师处理的同时, 紧急与联影公司、GE 公司取得联系并协调加急派送相应配件。

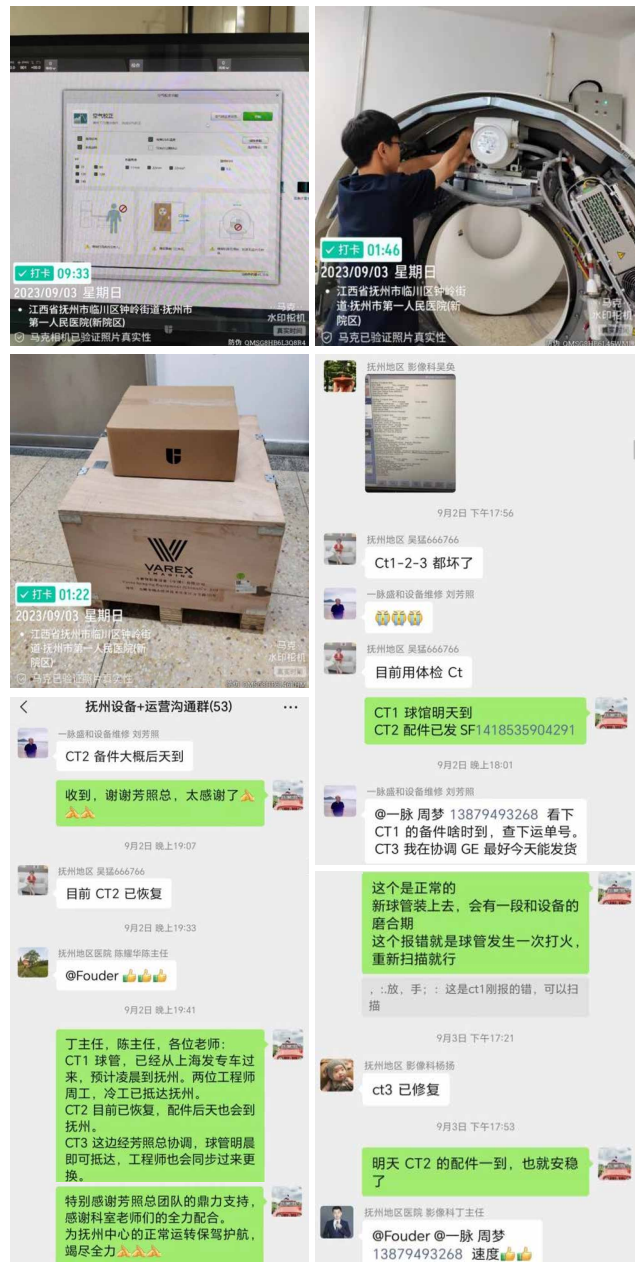9月2日凌晨, 联影球管专车从上海发送, 联影两位工程师提前抵达抚州中心等待球管到达, 凌晨 1:20 球馆到达抚州, 工程师即刻开始维修, 9月3日上午 10 点, CT1 恢复正常运转;

9月3日凌晨, GE 球管已配送, 次日中午球管与工程师同时到达抚州中心, 工程师紧锣密鼓的开始进行维修更换, 下午 5 点 CT3 恢复正常运转;

9月4日上午 CT2 设备配件到达, 经过工程师一系列的抢修, 下午 6 点 CT2 恢复。

在这紧急 24 小时中, 抚州中心运营人员, 科室老师与工程师们紧密配合, 设备接二连三故障期间维修同时, 竭尽全力的保障科室工作有条不紊的进行。

感谢一脉盛和芳照总团队的鼎力支持, 联影与 GE 公司的及时响应, 科室丁主任、陈主任以及全体老师们的信任与配合, 才让此次突发事件得到完美解决。窗外风雨飘摇, 我自不动如舟!



## 移动车载 CT 下基层 服务百姓零距离

西咸一脉阳光医学影像诊断中心 陈静

“看到移动车载 CT 开到大王卫生院门口，大王街道群众别提多高兴了。”2023 年 10 月 12 日，大王中心卫生院与西咸新区区域一脉阳光影像中心签约，移动车载 CT 将在大王中心卫生院投入使用，影像报告全部是三甲医院专家出具和审核。

在西咸新区社会事业服务局根据西安 - 咸阳一体化 8 个方面重点任务中推动西安、咸阳优质医疗资源向新区延伸。以优质医疗资源下基层为重点，创新工作方式，开展辖区医疗机构与区域。



西咸一脉影像中心合作，大王周边群众可在家门口可以享受三甲医院的影像服务。

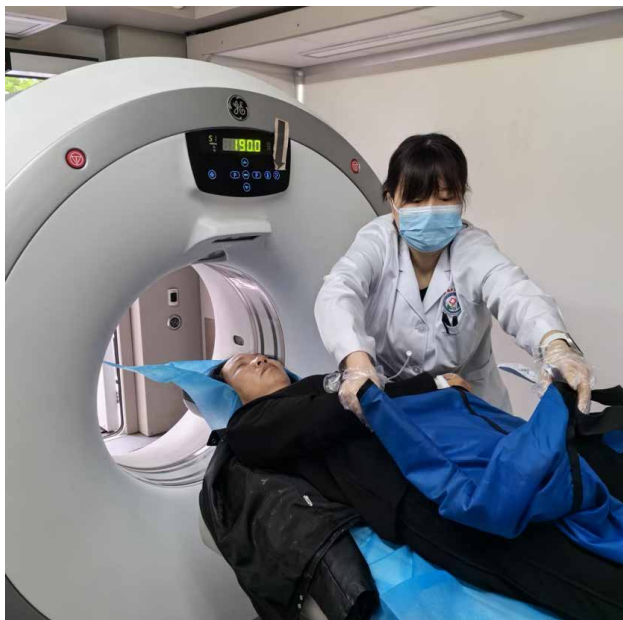“大王的群众注意了！给咱们做 CT 检查的医疗设备专用车已经开到大王卫生院门口了，请大家一定要按照顺序，有秩序的进行等候和检查！”10 月 11 日晚上 9 时，一辆载着各项检查设备，车身长约 12 米、宽 2.5 米、高 4 米，价值 650 余万元的移动式 GE16 排 CT “航母”，缓缓地驶入大王中心卫生院。这台车的专业性很强、操作的空间大、配置的标准高，其车内安装的是 GE16 排 CT。此次移动车载 CT 下基层，大王卫生院提前一个星期为预约了 10 余位患者预约，在移动诊疗 CT 车上进行检查。相对于传统的机房，车载 CT 采用患者进出通道和医务人员进出通道分离的双通道，此外，车载机房内自带紫外线灯消毒设备能有效减少患者间的交叉感染。

“俺腰椎间盘突出已经十来年了，三天前受凉后腰疼和左边腿疼，之前做 CT 得去 19 公里外的西咸新区中心医院，现在可以在家门口做，实在太方便了。”大王街道大王东村居民说。



移动车载 CT 开进大王中心卫生院，它能为基层带来了三个方面的好处。一是卫生院不用再投资几百万元购买大型检查设备，提高了设备的使用效率，降低了维护成本。二是卫生院及其周边的门诊和住院病人，可以在家门口享受高质量影像服务。三是乡镇卫生院与西咸新区区域一脉阳光影像中心成为紧密型医共体建设单位，在卫生院住院的病人通过 DR、CT 等检查，实现影像信息互认、避免重复检查以及医保报销政策。”

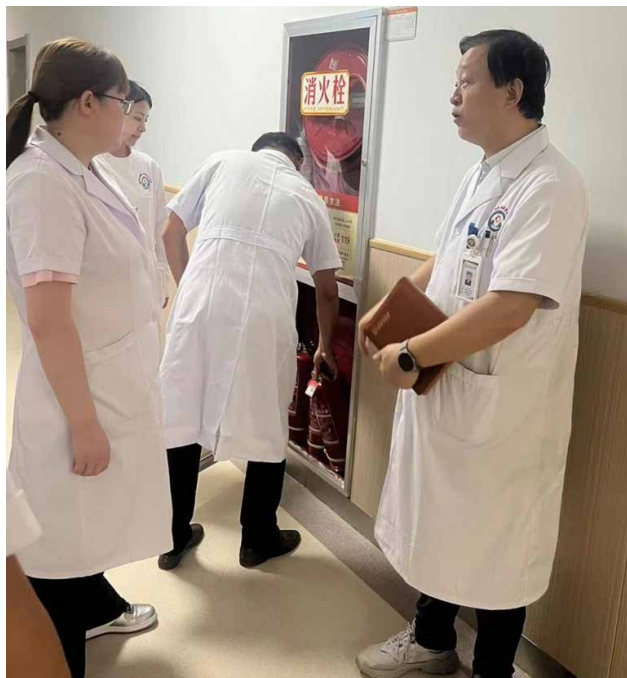近年来，西咸新区社会事业服务局不仅开展影像中心下基层，还同时推进了区域检验中心，区域处方审核流转监管中心等工作。推动西安、咸阳优质资源向基层延伸，实现了优质医疗资源下沉，让群众在家门口享受高品质公共服务。



## 西咸中心 消防演练

西咸新区一脉阳光医学影像中心 陈静

国庆将至，确保广大患者和医护人员生命财产安全，防范消防安全事故的发生，09.22下午，西咸一脉阳光医学影像诊断中心组织了一场消防安全演练，提升医护人员高效、有序处置消防事故的能力。



西咸影像中心主任贺朝讲解“三知、四会”：

- 知道疏散通道和出口**
- 知道消防设施和器材**
- 知道建筑布局和功能**
- 会组织疏散人员逃生**
- 会使用消防器材**
- 会扑救初期火灾**
- 会报火警**

医院消防安全风险点、重点环节，针对影像中心向大家讲解火灾的防范和逃生安全常识，以及中心水、电、气突发事故的应急处置流程。并详细讲解了干粉灭火器、消防栓、水枪等的正规使用方法，并指导进行了模拟消防应急疏散场景、电梯故障困人场景、灭火器使用场景演练。

同时科室现场教学灭火器及消防栓的使用方法，当火灾发生，医护人员立刻灭火同时通知保卫科，转移物资，疏散人群，按照预定路线迅速撤离。大家深切感受到消防安全的重要性，它事关每一位职工和患者的切身利益，表示今后务必将消防安全意识深入到日常工作中。



贺朝主任总结并指出：此次演练提升了医护人员的消防安全意识和突发火灾的应变、逃生技能。为患者及医务人员营造更加安全稳定的医疗环境及工作环境。

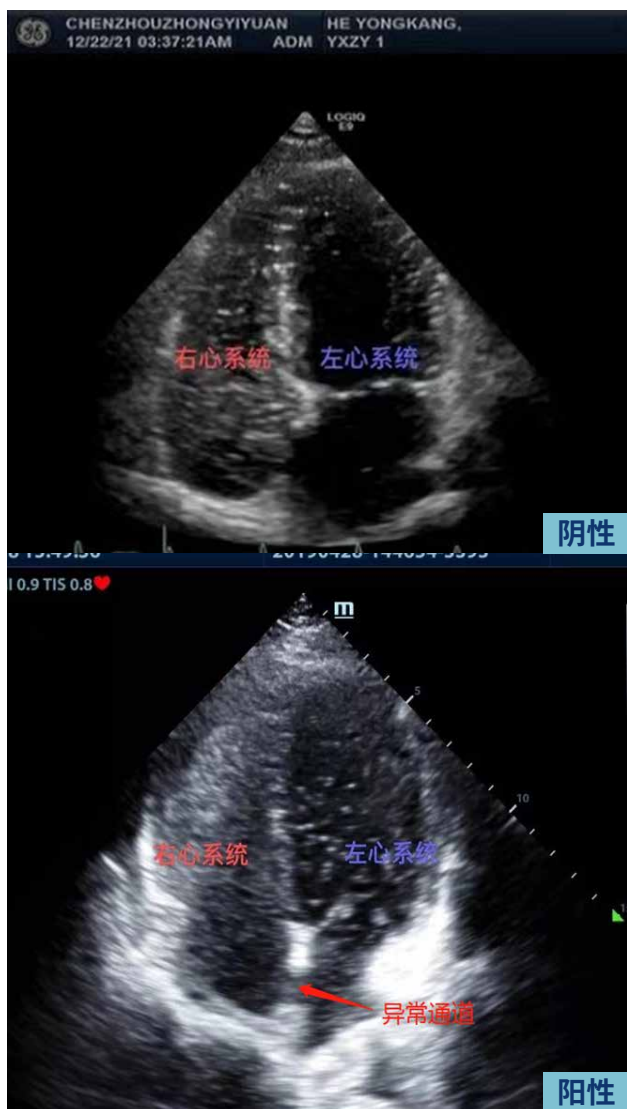


## 右心声学造影 小气泡大学问

近期我院已成功开展多例“右心声学造影”，并为数名遭受偏头痛烦恼的患者寻找到了病因。“右心声学造影”究竟是什么，且听我跟你细细道来。

什么是右心声学造影？让我们一起了解一下吧！

右心声学造影是经外周静脉注入造影剂，根据造影剂气泡的显影情况来协助诊断的检查方法。造影剂按正常途径不能通过肺毛细血管网，不能进入左心系统。因此我们可以根据显影顺序、途径和时间对某些结构和血流异常做出诊断和鉴别诊断。如果左右心系统存在异常通道（如房间隔缺损、卵圆孔未闭、肺动静脉瘘等），那么注入造影剂后左心腔会出现不同程度的微泡显影，我们因此能找到异常通道所在。



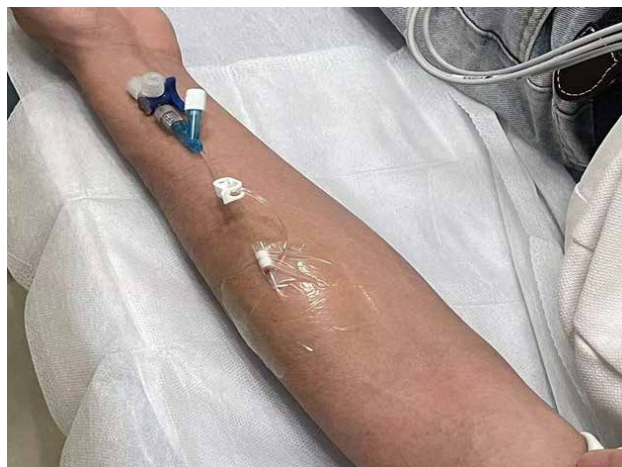郴州一脉阳光医学影像中心 何智文

哪些情况要做右心声学造影呢？

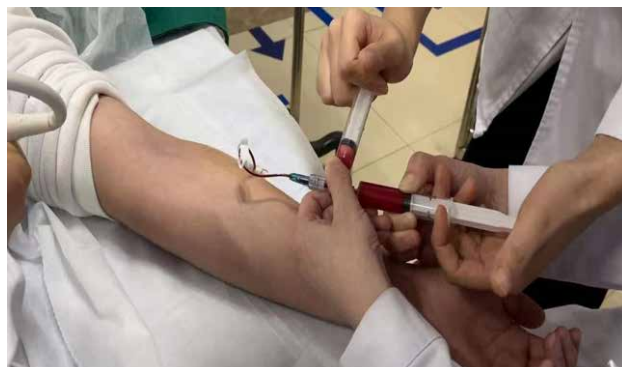- 1、原因不明缺血性脑卒中，短暂性脑卒中晕厥患者；
- 2、偏头痛特别是有先兆偏头痛的患者；
- 3、卵圆孔未闭封堵术后的检测；
- 4、减压病患者，潜水员或航天员上岗前检测；
- 5、永存左上腔静脉和单纯性的冠状静脉窦扩张的鉴别诊断；
- 6、怀疑肺动静脉瘘、静脉畸形引流，或诊断某些先天性心血管畸形；
- 7、需了解右心腔大小、心内膜边缘、室壁厚度、有无占位、瓣膜反流等。

右心声学造影的操作方法是怎么样的？：

1. 于患者左侧肘静脉留置静脉通路，连接三通管。



2. 取 10ml 注射器两支，一支装有 8ml 生理盐水、另一支存有 1ml 空气，通过三通管将两支注射器相连；确认静脉通路后回抽 1ml 血液，将生理盐水、血液与空气在两支注射器间来回抽吸，促使空气与含有血液的生理盐水充分混合产生气泡，造影剂就配置好了。





3. 将配置好的微泡造影剂快速推注，待右房右室显影后嘱咐病人用力咳嗽或做 valsalva 动作，观察右心完全显影后左心内微泡显影的程度及时间。

静止的单帧图像上左心内出现的微泡数量将右向左分流分为 4 个等级：

0 级：左心内没有微泡出现

1 级：左心内有 1-10 个微泡 / 帧，为少量右向左分流

2 级：左心内有 10-30 个微泡 / 帧，为中量右向左分流

3 级：左心内可见大于 30 个微泡 / 帧，或左心内几乎充满微泡，为大量右向左分流

#### 右心声学造影适应症

- 1、原因不明缺血性脑卒中，短暂性脑卒中晕厥患者；
- 2、偏头痛特别是有先兆偏头痛的患者；
- 3、卵圆孔未闭封堵术后的检测；
- 4、减压病患者，潜水员或航天员上岗前检测；
- 5、永存左上腔静脉和单纯性的冠状静脉窦扩张的鉴别诊断；
- 6、怀疑肺动静脉瘘、静脉畸形引流，或诊断某些先天性心血管畸形；
- 7、需了解右心腔大小、心内膜边缘、室壁厚度、有无占位、瓣膜反流等。

#### 右心声学造影禁忌症

- 1、有栓塞病史者
- 2、重症紫绀伴心内大量分流患者
- 3、重度肺动脉高压患者
- 4、急性大面积肺栓塞患者
- 5、重症肺气肿、呼吸功能不全、重症贫血患者
- 6、急性冠脉综合征患者
- 7、酸中毒，严重心、肾功能不全患者

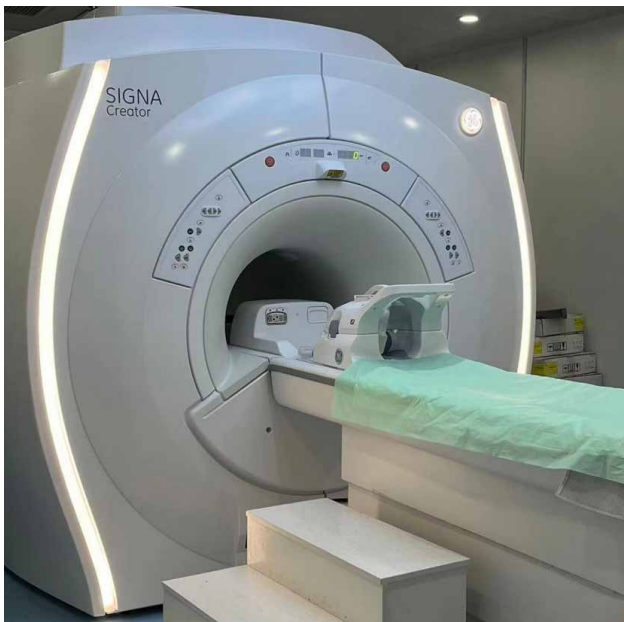
## 新技术突破

### 磁共振全脊柱拼接成像技术

全脊柱 MR 成像 (Whole Spine MR imaging) 是近年才发展起来的新技术, 它对于先天性和后天性脊柱畸形、脊柱脊髓转移瘤、多发性骨髓炎、多发性硬化以及其他广泛性脊柱脊髓病变具有较高的诊断价值。我院放射科已具备该影像技术。

#### 全脊柱成像方法:

全脊柱 MR 成像是应用磁共振全景矩阵成像技术, 采用大视野行颈、胸、腰、骶尾椎分段采集成像后, 结合影像拼接技术重建形成全脊柱影像的磁共振成像技术。我院引进的美国 GE 公司生产的 1.5T 高端磁共振, 配备了先进的全脊柱成像功能。



#### 全脊柱成像的优势:

(1) 成像速度快: 使用该技术可缩短扫描时间, 避免了病人长时间扫描所带来的移动, 有利于图像质量的保证, 也可实行快速小儿脊柱检查, 减少镇静需要; 对严重背痛患者可实施快速脊柱检查, 提高舒适性; 减少运动伪影, 提高诊断准确性。

(2) 成像范围广: 全脊柱扫描成像技术, 可在一幅图像上显示颈、胸、腰骶尾完整的脊柱、脊髓图像, 对病变的观察和诊断有很大的帮助。

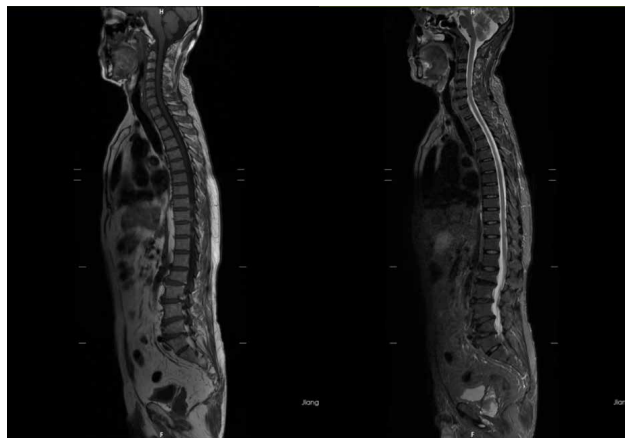
(3) 定位准确: 以往 MRI 在胸椎疾病的定位中, 如不全部包括颈椎或腰骶椎, 则定位较难且不够准确。全脊柱图像显示直观, 并可准确定位从 C1 到骶尾的任一椎体

抚州东乡县中医院一脉阳光医学影像中心 王仙  
及脑干到马尾神经的脊髓内病变, 明确诊断胸椎腰化、腰椎骶化等变异, 为临床提供了重要的影像资料, 有利于治疗和手术方案的制定。

全脊柱成像的临床价值: 磁共振全脊柱成像特别对于多发性、全身性、系统性脊髓、脊柱病变的诊断具有重要作用, 其临床应用范围比较广泛, 常用于以下疾病:

- 01、脊柱整体解剖: 生理弯曲异常, 先天性脊柱畸形, 胸椎腰化, 腰椎骶化, 骨性椎管狭窄
- 02、脊柱、脊髓外伤: 骨折, 出血
- 03、脊柱炎性病变: 多发性脊柱结核
- 04、脊柱肿瘤: 转移瘤, 原发肿瘤
- 05、脊柱退行性病变: 骨质增生、椎间盘变性、突出
- 06、脑干到马尾神经的脊髓内病变
- 07、脊髓空洞症
- 08、脊髓弥漫性炎症
- 09、脊髓肿瘤
- 10、脊柱术前规划、方案制定
- 11、脊柱术后评估
- 12、常规体检

以下是我院医学影像科全脊柱磁共振矢状位图片图



总之, 磁共振全脊柱成像技术在脊柱、脊髓多发性疾病的检查中, 可以获得全面、直观的影像图像, 对显示病变的范围和程度, 以及对病灶部位的准确定性诊断。我院 1.5T 超导核磁共振是目前临床上重要的辅助检查之一, 具备无辐射、精准高效及软组织分辨率高等多项优势, 可为患者检查提供丰富的影像诊断信息。

## DWI (高 b 值) 在前列腺病变的应用

西咸新区一脉阳光医学影像中心 张瑜

### DWI

DWI 是一个能够反映组织和病变内水分子弥散运动及受限程度的一个序列，是唯一一种可以在无创条件下检测活体内水分子弥散运动的方法。

### DWI 诊断前列腺病变的价值

虽然高分辨率 T2WI 和动态增强序列可以提高对前列腺病变的诊断准确性，但对前列腺中央腺体病变的诊断敏感度仅为 50% ~ 60%，原因在于前列腺增生结节与前列腺中央腺体癌在常规 T2WI 和动态增强图像上具有相似的表现，不易鉴别。但 DWI 是能够测定活体组织内水分子扩散运动的无创性检查方法，能够对前列腺癌组织结构及细胞特性提供定性及定量分析，可以提高诊断准确性。

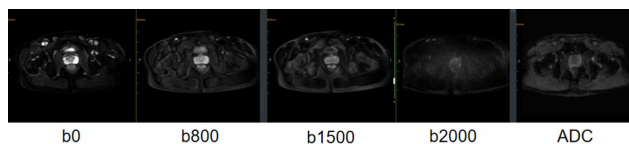
最早应用于临床实践的 DWI 序列中 b 值多取 400、600、800 甚至 1000s/mm<sup>2</sup>，但对于正常前列腺腺体、增生结节与前列腺癌均可表现为高信号且难以直观区分，而有临床研究证实，超高 b 值 (2000、2500、3000s/mm<sup>2</sup> 甚至更高) DWI 恰恰可弥补这一缺陷，当 b 值较高时，可有效减少 T2WI 图像中加权成分，周围正常组织区信号下降较病灶区更明显，癌灶较周围组织充分表现出 DWI 高信号的特点，随着 b 值升高，癌灶的 DWI 信号强度变化不明显，但非癌区信号显著下降，甚至可接近背景噪声，从而病灶区的低信号与正常组织对比更加明显。因此，高 b 值 DWI 的优势主要在于更为清晰地显示病灶边缘特征。

### b 值的选择

b 值表示应用的梯度磁场的时间、幅度、形状：

- ① b 值越高，扩散的权重越重；
- ② b 值越高，信号越弱；
- ③ b 值越高，信噪比越差；
- ④ b 值越高，相同 TR 内可采集的层数越少；
- ⑤ 因会出现周围神经的刺激症状也限制了太高的 b 值；

⑥ 较小的 b 值可得到的较高信噪比的图像，但对水分子扩散运动的检测不敏感。



因此，b 值的选择非常重要。

① 用小 b 值进行 DWI，在一定程度上反映了局部组织的微循环灌注，但所测得的 ADC 值稳定性较差，且易受其他生理活动的影响，不能有效反映水分子的弥散运动；

② 用大 b 值进行 DWI，所测得的 ADC 值受局部组织的微循环灌注影响较小，能较好反映水分子的弥散运动；因此，大 b 值进行 DWI 称高弥散加权成像，用小 b 值进行 DWI 称低弥散加权成像。b=0 时产生无弥散加权的 T2WI 图像。

### b 值的选择主要应满足以下三个条件：

- ① 能够清晰显示和分辨被检组织；
- ② 有效抑制 T2 透射效应对扩散图像的影响；
- ③ 应用尽可能高的 b 值，使被检组织的 ADC 值更接近组织的真实 D 值。

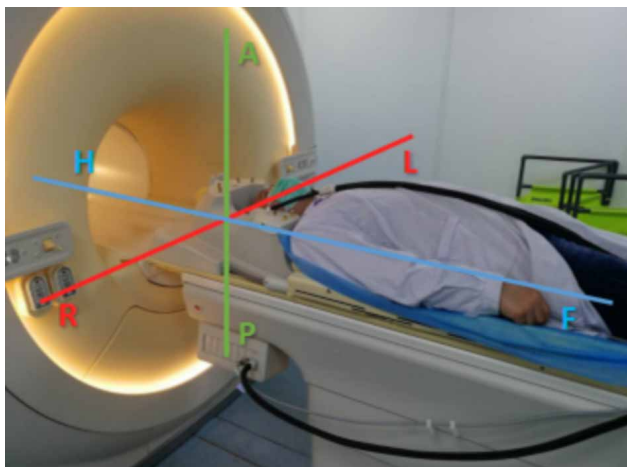
经研究发现，当 b 值 < 1000s/mm<sup>2</sup> 时其诊断价值虽然高于其他检查方法，但常常会受到其他疾病的干扰，在前列腺腺体也会有等高信号，与肿瘤组织区分困难却不能获得明确的鉴别诊断。高 b 值 DWI 可产生更明显的组织间信号对比并明显降低 T2 透过效应，在对肿瘤的探测中更具有优势，随着 b 值的升高，当 b 值在 2000-3000s/mm<sup>2</sup> 对病灶诊断的敏感性、特异性较高，在此 b 值下甚至可以清晰的显示点、线状的高信号，对病灶的边缘均可进行准确的诊断。

"High b-value" images utilize a b-value  $\geq 1400 \text{ sec/mm}^2$ . They display preservation of signal in areas of restricted/impaired diffusion compared with normal tissues, which demonstrate diminished signal due to greater diffusion between applications of gradients with different b-values. Compared to ADC maps alone, conspicuity of clinically significant cancers is sometimes improved on high b-value images, especially in those adjacent to or invading the anterior fibromuscular stroma, in a subcapsular location, and at the apex and base of the gland. High b-value images can be obtained in one of two ways: either directly by acquiring a high b-value DWI sequence (requiring additional scan time), or by calculating (synthesizing) the high b-value image by extrapolation from the acquired lower b-value data used to create the ADC map (potentially less prone to artifacts because it avoids the longer TEs required to accommodate the strong gradient pulses needed for high b-value acquisitions). As the b-value increases, the signal-to-noise ratio (SNR) decreases, so that the optimum high b-value may be dependent on magnetic field strength, software, and manufacturer. Thus, there is no currently widely accepted optimal "high b-value", but if adequate SNR permits, b-values of  $1400\text{-}2000 \text{ sec/mm}^2$  or higher seem to be ac

## 左肩关节冠状位显示为右关节

肩关节斜冠状位成像时，为什么有些时候左肩关节的斜冠状位图像显示为右肩关节，对于技师而言，除了掌握图像内容的正确识别外，亦要掌握影像学坐标体系的确立及相关参数的解读与设定方面的知识。

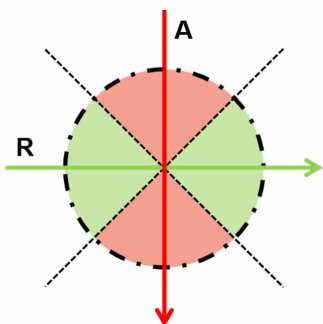
磁共振的坐标体系；三维的笛卡尔坐标系由 X、Y、Z 三个坐标轴相互垂直所构成；对于磁共振而言，我们定义平行于主磁体的磁感线方向为它的 Z 轴方向，那么垂直于 Z 轴的平面即为 XY 平面；在此基础上，由梯度线圈组确定 XY 轴的方向；通常情况下，Y 轴与水平面是垂直的关系，剩下的便是 X 轴了。



患者以头朝内平躺于检查床上，那么 X 轴便是受检者的 RL 方向，Y 轴便是受检者的 AP 方向，Z 轴是受检者的 FH 方向

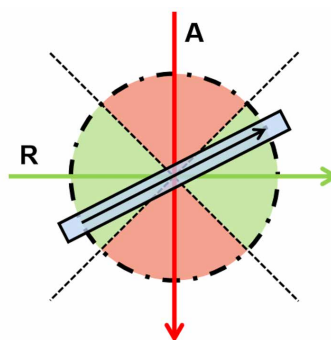
扫描角度的设定、方位与图像的镜像翻转

在上面我们说到磁共振坐标体系的时候，我们可以看到冠状位与矢状位之间的关系，其实是同一个层面以 FH 轴作旋转所获得；对于成像系统而言，什么样的范围对系统而言算作冠状位，什么范围算作矢状位呢？其实是有分界的，如下图所示：

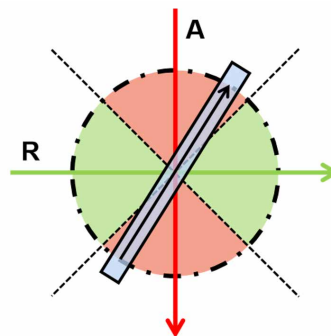


西咸新区一脉阳光医学影像中心 张瑜

图例为 XY 平面沿 Z 轴 FH 方向的投影，绿色则为冠状面的切线，红色则代表矢状面的切线方位；在标准的冠状面肯定是 Z 轴与 X 轴所组成的平面，而标准矢状面为 Z 轴与 Y 轴所组成的平面；冠状面与矢状面的交界线为 Z 轴，其夹角为 90°；我们以冠状面作参考，矢状面就相当于冠状面顺时针旋转 90° 所获得。



如上图蓝色代表着扫描层块的角度和图片左右方向，设定层块由冠状位逆时针旋转 30° 时，其层块角度的表达为 Cor-30° 或 Sag+60°；我们不能用数值来表示旋转运动，故选择绝对值数值最小的那个做固定的表述；冠状面向矢状面进行旋转运动，其绕定的轴是 FH 轴，因此给出它的参考层面、旋转轴，再确定好它的旋转角度，我们就可以定义整个旋转体系到底是怎么标识的；那么，上图例就可写成 Cor.rotate FH (-30°)；

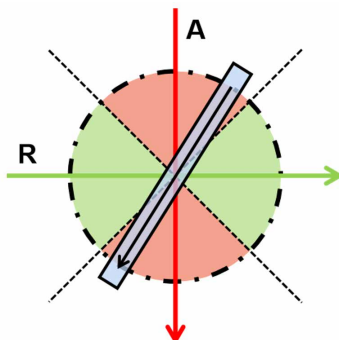


当旋转运动继续直至超过 45° 时，整个绝对值最小值就发生了变化；在上图的基础上假定我们旋转了 60°，按之前的表达层块的旋转角应为 Cor.rotate FH (-60°) 或 Sag.rotate FH (30°)，很明显第二中表述的绝对值数值最小，系统将认定我们在定义的是矢状面；

**这也就意味着，不管如何进行定位，我们所认定的冠状面或矢状面是按照主磁体所定义的范围进行确定的；**

而空间上，Cor 及 Sag 各自管辖着 90°的范围即  $\pm 45^\circ$ ，超出这个范围便不再被认定为之前所设定的方位；

冠状面沿 FH 轴逆时针旋转超过 45°时，我们看层面的扫描方向由原先的 RL 变为 PA；这与之前所设定矢状面采集方向 'AP' 相违背；怎样解决这个矛盾呢？系统是遵循设定的方位，将图像的左右方向镜像翻转，这样便解决了这一冲突；



不过这样会带来一个新的问题，这个问题也很常见，就是在扫描肩关节的时候冠状位有时候定位角度过大，明明是左肩，图像翻转成了 '右肩'。

## 2023 引领

一脉阳光运营期刊-10 月刊

专注影像 · 守护健康

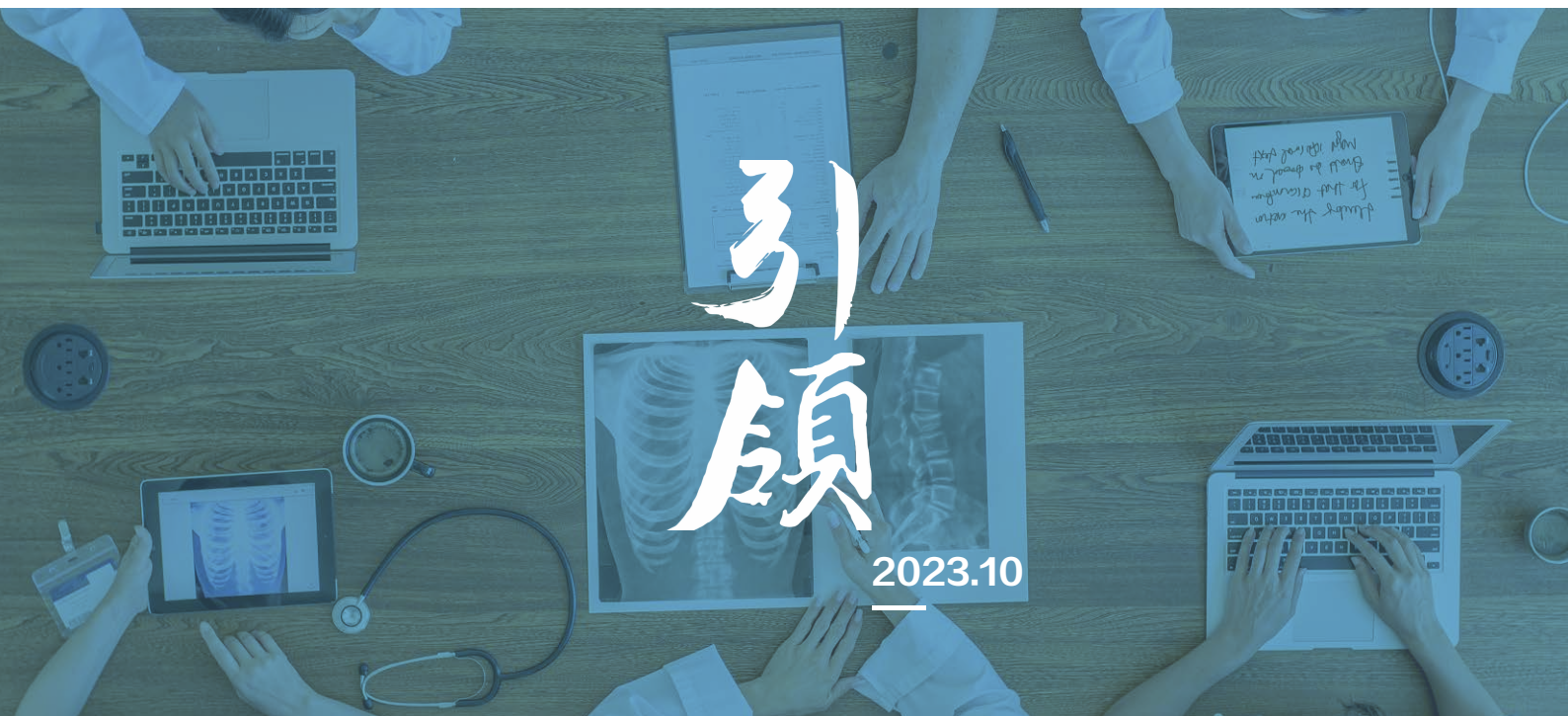主 编：李飞宇

副 主 编：韩向君 王桂平

评审委员：李 竞 阮玖根 尹长山 刘魏伟 郭 昊 孟 滔  
(排名不分先后)

采 编：孙 娜

美术设计：周 莹 谢梦琳



务实创新 · 至诚至简 · 服务至上

一脉阳光内部刊物  
RIMAG Internal publicati